Reporte del primer caso de Síndrome Inflamatorio Multisistémico Pediátrico en el Hospital de Especialidades José Carrasco Arteaga en el año 2020

Jorge Andrés Torres Jerves[1], Domenica Camila Carpio Terreros [2].

1.Director de Vinculación con la Sociedad, Facultad de Medicina de la Universidad Católica de Cuenca, Azuay-Ecuador.
2. Carrera de Medicina, Universidad Católica de Cuenca, Azuay-Ecuador.

CORRESPONDENCIA:

Domenica Camila Carpio Terreros
Correo Electrónico:
domenicaterreros@gmail.com
Dirección: Cuenca, El Oro Y Remigio Crespo
Código Postal: EC 010202
Teléfono: 0999707462

Fecha de Recepción: 20-10-2021.
Fecha de Aceptación: 18-02-2022.
Fecha de Publicación: 30-08-2022.

MEMBRETE BIBLIOGRÁFICO:

Torres J, Carpio D. Reporte del primer caso de Síndrome Inflamatorio Multisistémico Pediátrico en el Hospital de Especialidades José Carrasco Arteaga en el año 2020. Rev Med HJCA. 2022; 14 (2): 127-132. DOI: http://dx.doi.org/10.14410/2022.14.2.cc.19

ARTÍCULO ACCESO ABIERTO

©2022 Torres et al. Licencia Rev Med HJCA. Este es un artículo de acceso abierto distribuido bajo los términos de "CreativeCommonsAttribution-NonCommercial-ShareAlike 4.0 International License" (http://creativecommons.org/licenses/by-nc-sa/4.0/), la cual permite copiar y redistribuir el material en cualquier medio o formato; mezclar, transformar y crear a partir del material, dando el crédito adecuado al propietario del trabajo original.

El dominio público de transferencia de propiedad (http://creativecommons.org/publicdomain/zero/1.0/) aplica a los datos recolectados y disponibles en este artículo, a no ser que exista otra disposición del autor.

* Cada término de los Descriptores de Ciencias de la Salud (DeCS) reportados en este artículo ha sido verificado por el editor en la Biblioteca Virtual de Salud (BVS) de la edición actualizada a marzo de 2016, el cual incluye los términos MESH, MEDLINE y LILACS (http://decs.bvs.br/E/homepagee.htm).

RESUMEN

INTRODUCCIÓN: El PIMS/MIS-C supone una respuesta inmune innata del huésped frente a un desencadenante, en este caso un virus, que provoca una hiperinflamación inducida por una tormenta de citoquinas; esta respuesta inmune es responsable de las manifestaciones clínicas sistémicas y complicaciones cardiacas. El síndrome se ha diagnosticado usualmente entre 2 a 6 semanas posterior a la infección por SARS-CoV-2; sin embargo muchos pacientes tienen pruebas PCR (reacción en cadena de la polimerasa) negativas para el virus y pruebas de anticuerpos positivas, lo que sugiere que el síndrome aparece en etapas precoces de la convalecencia de la COVID-19.

CASO CLÍNICO: Paciente de sexo femenino, de 15 años de edad, previamente sana, con antecedente de contacto cercano con un familiar con COVID-19 confirmado por PCR 15 días antes del inicio del cuadro. Presentó cuadro de 5 días de evolución de alza térmica, vómito, deposiciones diarreicas; 48 horas después se sumaron astenia generalizada, hiporexia y epistaxis. Se evidenció elevación de inmunoglubina G contra SARS-COV-2 y PCR negativa. En exámenes complementarios se evidenció elevación de marcadores inflamatorios (PCR, procalcitonina, ferritina, Dímero D) y BNP; en ecocardiograma se evidenció proceso condensativo en pericardio, además de ectasia coronaria.

EVOLUCIÓN: Tras confirmar diagnóstico de PIMS/MIS-C, se inició tratamiento con inmunoglobulina, prednisona y ácido acetilsalicílico. Al cuarto día de hospitalización presentó diaforesis y dolor moderado en región epigástrica que no cedía; mediante TAC abdominal se observó signos de adenitis mesentérica, lo que reconfirmó el diagnóstico planteado. Luego de cumplidas 72 horas de tratamiento, tras ser valorada nuevamente, fue enviada con el alta hospitalaria. Se prescribió continuar tratamiento con prednisona y ácido acetilsalicílico más amoxicilina 500 miligramo vía oral cada 8 horas. Además se recomendó el seguimiento de la paciente por el servicio de cardiología luego de una semana del alta hospitalaria. El paciente permanece sin complicaciones posteriores al cuadro descrito.

CONCLUSIÓN: La sospecha diagnóstica de PIMS/MIS-C debe estar presente ante todo paciente con sintomatología característica, menor de 20 años, con antecedente de contacto con un paciente COVID-19 positivo y que en la mayoría de los casos tendrá una prueba PCR positiva o serología positiva. Ante las múltiples y variables manifestaciones clínicas es importante tener en cuenta los diagnósticos diferenciales, en espacial la Enfermedad de Kawasaki, cuyas manifestaciones imita. El manejo y tratamiento dependen de la condición del paciente, pero en general se recomienda el tratamiento con inmunoglobulina intravenosa; la mayoría de pacientes responden a una sola dosis, como en el presente caso.

PALABRAS CLAVE: SÍNDROME MUCOCUTÁNEO LINFONODULAR, BROTE POR EL CORONAVIRUS 2019-NCOV, COVID-19, SARS-COV2, CITOCINAS, ECTASIA CORONARIA.

ABSTRACT

Report of the first case of Pediatric Multisystemic Inflammatory Syndrome at Hospital de Especialidades Jóse Carrasco Arteaga in 2020.

BACKGROUND: *PIMS/MIS-C involves an innate immune response of the host against a trigger, in this case a virus, which causes hyperinflammation induced by a cytokine storm; this immune response is responsible for the systemic clinical manifestations and cardiac complications. The syndrome has been diagnosed usually between 2 and 6 weeks after infection by SARS-CoV-2; however, many patients have negative PCR (polymerase chain reaction) tests for the virus and positive immunoglobulin tests, suggesting that the syndrome appears in the early stages of convalescence from COVID-19.*

CASE REPORT: *A 15-year-old female patient, previously healthy, with a history of close contact with a relative with COVID-19 confirmed by PCR 15 days before the onset of symptoms. He presented a 5-day history of fever, vomiting, and diarrheal stools; 48 hours later she presented with generalized asthenia, hyporexia and epistaxis. We evidenced elevation of immunoglobin G against SARS-COV-2 and negative PCR. In complementary tests, we evidenced elevation of inflammatory markers (CRP, procalcitonin, ferritin, D-dimer) and BNP; the echocardiogram revealed a condensation process in the pericardium, as well as coronary ectasia.*

EVOLUTION: *After confirming the diagnosis of PIMS/MIS-C, we started treatment with immunoglobulin, prednisone, and acetylsalicylic acid. On the fourth day of hospitalization, she presented diaphoresis and moderate pain in the epigastric region that did not subside; Abdominal CT revealed signs of mesenteric adenitis, which reconfirmed the proposed diagnosis. After completing 72 hours of treatment, and being evaluated again, she was discharged. We prescribed continuance of prednisone treatment and acetylsalicylic acid and 500 milligrams of amoxicillin orally every 8 hours. In addition, we recommended follow-up by the cardiology service one week after hospital discharge. The patient remains without complications after this episode.*

CONCLUSION: *The diagnostic suspicion of PIMS/MIS-C must be present in all patients with characteristic symptoms, under the age of 20 years, with a history of contact with a positive COVID-19 patient and who in most cases will have a positive PCR test or positive serology. Given the multiple and variable clinical manifestations, it is important to take into account the differential diagnoses, especially Kawasaki Disease, whose clinical manifestations this syndrome mimics. Management and treatment depend on the patient's condition, but treatment with intravenous immunoglobulin is generally recommended; most patients respond to a single dose, as in the present case.*

KEYWORDS: *MUCOCUTANEOUS LYMPH NODE SYNDROME, CORONAVIRUS INFECTIONS, COVID-19, SARS-COV2, CYTOKINES, CORONARY PATHOLOGIC DILATATION.*

INTRODUCCIÓN

La enfermedad de Kawasaki es un síndrome mucocutáneo descrito por primera vez en Japón, alrededor de 1964, por el Dr. Tamisaku Kawasaki, quien reportó 50 casos de niños menores de 6 años con manifestaciones cutáneas de una vasculitis. Posteriormente en 1970 fallecieron alrededor de 10 niños con este síndrome, que se asociaron a aneurismas y oclusiones trombóticas de las arterias coronarias, encontradas en las autopsias. Más adelante, en 1976, se describieron los mismos hallazgos en angiografías coronarias realizadas post mortem a niños con los síntomas de la enfermedad antes descrita [1,2]. En 1988, la Academia Americana de Pediatría, aprobó el uso de Inmunoglobulina intravenosa conjuntamente con altas dosis de ácido acetilsalicílico como tratamiento en pacientes con enfermedad de Kawasaki [2].

Actualmente, el mundo se encuentra atravesando una pandemia provocada por el coronavirus tipo 2, SARS-CoV-2(en inglés: Sever acute respiratory syndrome coronavirus type 2), que tuvo su origen en Wuhan-China, en el 2019; debido a su rápida propagación por el mundo, la Organización Mundial de la Salud (OMS) declaró emergencia sanitaria el día 11 de marzo del 2020. El número total de casos confirmados que se han reportado a nivel mundial hasta Junio 2022 es de aproximadamente 545 millones según el Coronavirus Resource Center de la Universidad Johns Hopkins, con una mortalidad de aproximadamente 6.36 millones de personas. En el Ecuador el número de casos hasta junio del 2022 es de 918 479 con una mortalidad estimada de 35 940 personas [3,5,6,7].

La enfermedad de Kawasaki se presenta clásicamente en niños menores de 5 años, sin embargo; para el año 2020 se vio un incremento del 2% de reportes de manifestaciones clínicas y humorales sugestivas de dicha enfermedad en pacientes entre 1 año y 20 años de edad, que no cumplían todos los criterios diagnósticos precisamente por la edad de presentación, y con la particularidad de que presentaban pruebas positivas para COVID-19 o habían tenido contacto con pacientes confirmados para COVID-19 en los 15 días anteriores al inicio de los síntomas [4,8]. De esta forma, en el 2020, esta entidad que imita a la enfermedad de Kawasaki, tomó el nombre de Síndrome Inflamatorio Multisistémico Pediátrico (PIMS) o Síndrome Inflamatorio Multisistémico en Niños (MIS-C) [7].

El Síndrome de Respuesta Inflamatoria Multisistémica supone una respuesta inmune innata del huésped frente a un desencadenante, en este caso un virus, que provoca una hiperinflamación inducida por una tormenta de citoquinas; esta respuesta inmune es responsable de las manifestaciones clínicas sistémicas y complicaciones cardiacas. Aunque la etiología exacta del PIMS/MIS-C no ha sido aún dilucidada, se ha descrito cierta predisposición genética. El síndrome se ha diagnosticado usualmente entre 2 a 6 semanas posterior a la infección por SARS-CoV-2; sin embargo muchos pacientes tienen pruebas PCR (reacción en cadena de la polimerasa) negativas para el virus y pruebas de anticuerpos positivas, lo que sugiere que el síndrome aparece en etapas precoces de la convalecencia de la COVID-19 [7,8].

Se han descrito varios casos de niños y adolescentes con PIMS/ MIS-C en todo el mundo desde abril de 2020; la Organización Panamericana de Salud (PAHO) hasta el 23 de abril de 2021 ha notificado aproximadamente 4 960 casos de niños, niñas y adolescentes, con edad promedio de 8 años, con mayor incidencia en Estados Unidos, Brasil y Chile [4,7]. Entre 73% y 80% de los pacientes con diagnóstico de PIMS/MIS-C son niños previamente sanos, sin antecedentes de enfermedades crónicas y se ha notificado mayor incidencia en el sexo masculino [7].

Se han propuesto muchas definiciones para esta condición, pero las características comunes en todos los casos de PIMS/ MIS-C, incluyen fiebre, estado hiperinflamatorio y disfunción orgánica. Otros hallazgos clínicos frecuentes son: manifestaciones cutáneas, síntomas abdominales, alteraciones neurológicas y colapso cardiovascular [8].

Se presenta a continuación el reporte del primer caso PIMS/MIS-C documentado en el Hospital de Especialidades José Carrasco Arteaga.

CASO CLÍNICO

Se trata de un paciente de sexo femenino de 15 años de edad, sin antecedentes personales ni patológicos de importancia. La paciente presentó alza térmica no cuantificada de 5 días de evolución; náusea que llevó al vómito por 5 ocasiones; además deposiciones diarreicas líquidas, de olor fétido, alrededor de 3 deposiciones diarreicas de gran cantidad por 3 días. Ante este cuadro, la madre le administró paracetamol por vía oral, 500 mg cada 6 horas por 3 días, cediendo el cuadro de malestar general y sensación de alza térmica. Luego de 48 horas la paciente presentó, además, astenia generalizada e hiporexia; otras 6 deposiciones líquidas, fétidas, en moderada cantidad; nuevamente alza térmica cuantificada en 39.5 °C y epistaxis.

Fue llevada a una clínica particular, en donde se le realizó prueba de anticuerpos contra SARS-CoV-2 en sangre, con resultado: inmunoglobulina G positiva e inmunoglobulina M negativa. Es importante mencionar que la paciente tuvo contacto cercano con familiar confirmado para COVID-19 por medio de PCR, 15 días antes del ingreso. La paciente fue referida al Hospital de Especialidades José Carrasco Arteaga debido al cuadro clínico y a los signos de deshidratación moderada que presentaba, además por el resultado positivo encontrado, por el cual se consideró necesario descartar la infección por medio de hisopado nasofaríngeo.

Los signos vitales de la paciente fueron, temperatura: 39.50 °C, tensión Arterial (TA): 80/50 mmHg, frecuencia cardiaca (FC): 132 lpm, frecuencia respiratoria: 16 rpm, saturación de oxígeno con oxígeno ambiental: 94%. Al examen físico: paciente irritable, Glasgow 15/15; piel pastosa, turgencia ligeramente disminuida; ojos hundidos, esclerótica amarillenta; amígdalas hipertróficas sin exudado purulento, mucosas orales secas y lengua con aspecto de frambuesa (Imagen 1); abdomen ligeramente distendido con leve dolor abdominal en epigastrio a la palpación profunda; fuerza muscular disminuida (Escala de Daniels 3/5).

Imagen 1. Adolescente con manifestación de lengua de frambuesa.

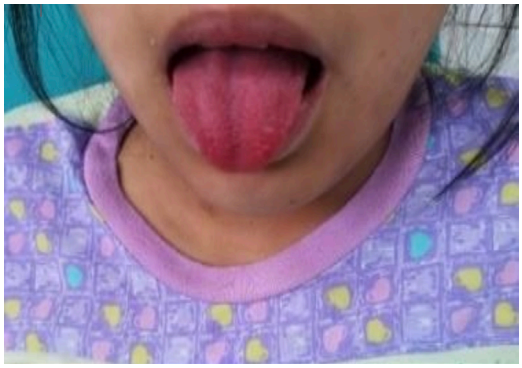

Con un cuadro compatible con gastroenteritis, deshidratación Grado II y vómito incoercible se decidió su ingreso en el servicio de emergencia (en sala de aislamiento para pacientes con sospecha de COVID.19) para observación. Se realizó tomografía axial computarizada (TAC) de tórax e hisopado nasofaríngeo para prueba PCR, con el objetivo de confirmar o descartar diagnóstico de COVID-19. La TAC de tórax evidenció como único hallazgo, la presencia de varias imágenes ganglionares cervicales inferiores de predominio izquierdo que medían entre 7 y 8 mm.

Al segundo día de hospitalización el reporte de la prueba PCR para COVID-19 resultó negativa; sin embargo no se descartó que la paciente se haya contagiado tras el contacto cercano con familiar positivo, pues

la elevación de la inmunoglobulina G indica contacto con el virus. Descartando infección actual por SARS-COV-2, la paciente fue ingresada en el servicio de pediatría para diagnóstico y tratamiento del cuadro.

Ante la persistencia del cuadro clínico se realizaron exámenes complementarios de laboratorio; se evidenció prolongación de los tiempos de coagulación; anemia leve, linfopenia, neutrofilia y trombocitopenia; elevación de LDH, AST Y ALT y BNP; elevación de marcadores inflamatorios como ferritina, Dímero D, proteína C reactiva, procalcitonina (Tabla 1).

Tabla 1. Resultados de exámenes complementarios de laboratorio al ingreso de la paciente.

Parámetro	Resultados	Rango Referencial
Leucocitos	7.59	4.50-10.00 x103/ul
Neutrófilos	6. 50*	2.20- 4.80 x103/ul
Linfocitos	0.75*	1.10-3.20 x103/ul
Monocitos %	2.5*	5.5-11.7%
Eosinofilos %	0.0*	0.9-2.9%
Linfocitos %	9.9*	40.5%- 45.5%
Hemoglobina	11.6*	12.0-16.0 g/dl
Hematocrito	34*	37.0- 47.0%
Plaquetas	11.7*	130-400 x103/ul
Basófilos	0.8	0.2-1.0%
TP	18,1*	10.80-14.50 seg
TTP	47*	20.0-33.3 seg
INR	1.49*	0.8- 1.2
GLUCOSA	121*	70-110 mg/dL
Sodio	136	135.0-155.0 mmol/L
Potasio	2.77*	3.50-5.50 mEq/L
Cloro	97	98-106 mmol/L
Urea	15	10-50 mg/dl
Creatinina	0.74	0.50-0.90 mg/dl
AST (SGOT)	263*	10-32 U/L
ALT (SGOT)	397*	10-33 U/L
LDH	1465*	140-280 U/L
Ferritina	1535*	Hasta 200 ug/L
Dímero D	5.90*	Hasta 0.5 ug/ml
PCR	14.00*	0.00-0.80 mg/dl
Procalcitonina	1.74 *	Hasta 0.5ng/ml
Prueba PCR de COVID-19	Negativo	-
BNP (pg/ml)	3460*	0.5-30 pg/ml

BNP: Péptido Natriurético Cerebral; **LDH:** Deshidrogenasa Láctica; **ALT:** Alanina Aminotransferasa; **AST:** Aspartato Aminotransferasa; **TTP:** tiempo parcial de tromboplastina; **TP:** tiempo de protrombina.

Fuente: Historial médico del paciente.
Elaborado: Los autores.

Al tercer día de hospitalización la paciente presentó tos seca, dolor torácico intenso, dolor abdominal 9/10 en escala analógica visual, acompañado de náuseas y alza térmica. Se inició antibioticoterapia empírica con ceftriaxona 1.5 gramos intravenoso cada 12 horas, ante sospecha de proceso infeccioso. Además ante la marcada elevación de Dímero D y BNP, se solicitó una consulta al servicio de cardiología, quienes decidieron realizar un ecocardiograma. El reporte del ecocardiograma indicó, ectasia de la arteria coronaria derecha en 4.7 mm para un Z SCORE 4 y de la arteria coronaria izquierda de 4.7mm con Z SCORE 2.7 mm; hiperecogenicidad de pericardio en relación a un síndrome de condensación (Imagen 2).

Imagen 2. Ecocardiograma, en el cuál se observa la ectasia de la arteria coronaria izquierda y dilatación de la aorta.

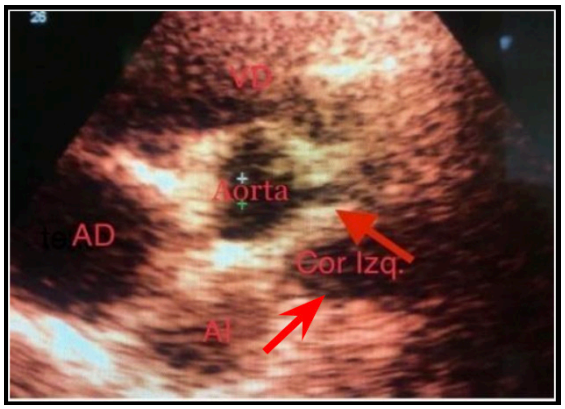

Con las manifestaciones sistémicas y los resultados de los exámenes complementarios, que cumplían los criterios diagnósticos, se planteó el diagnóstico de PIMS/MIS-C. Se decidió tras valoración conjunta por cardiología, pediatría y alergología, ingresó de la paciente a la Unidad de Cuidados Intensivos Pediátricos(UCIP) para iniciar tratamiento con Inmunoglobulina intravenosa en dosis de 2 gramos por kilogramo de peso a bolo (en dosis única); prednisona 1 miligramo/kilogramo/día por vía oral; ácido acetilsalicílico a dosis de 80 miligramos por kilogramo de peso y revalorar la condición clínica de la paciente a las 48 horas para evaluar reducción de dosis si no existe evidencia de daño cardiaco a 5 mg/kg/día; además se corrigió el balance hidroelectrolítico y se indicó monitorización continua.

EVOLUCIÓN

Al cuarto día de hospitalización la paciente permaneció afebril; sin embargo presentó diaforesis y dolor moderado en región epigástrica que no cedía. Se decidió realizar una tomografía computarizada de abdomen (Imagen 4), en la cual se observó signos de adenitis mesentérica, lo que reconfirmó el diagnóstico planteado. Se decidió realizar exámenes de laboratorio para revaloración de marcadores inflamatorios: PCR cuantitativa de 9.30 mg/dl, procalcitonina de 1.33 ng/ml, ferritina de 869.40 ug/L, Dímero D de 8.87 ug/ml.

Imagen 3. TAC de abdomen, que evidencia adenitis mesentérica.

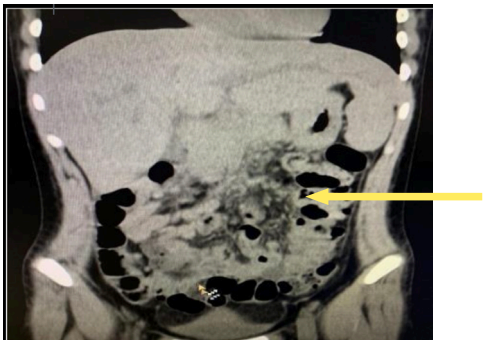

A las 48 horas de tratamiento, con evolución favorable se decidió alta del servicio de UCIP. Luego de cumplidas 72 horas de tratamiento, tras ser valorada nuevamente, fue enviada con el alta hospitalaria. Se prescribió continuar prednisona 1mg/kilogramo de peso por vía oral por 5 días, ácido acetilsalicílico 300 mg por vía oral por 3 meses y amoxicilina 500 miligramo vía oral cada 8 horas. Además se recomendó el seguimiento de la paciente por el servicio de cardiología luego de una semana del alta hospitalaria. El paciente permanece sin complicaciones posteriores al cuadro descrito.

DISCUSIÓN

La importancia del presente reporte es que, hasta donde conocemos, es uno de los primeros casos descritos en la ciudad de Cuenca durante la pandemia, de Síndrome Inflamatorio Multisistémico Pediátrico posterior a infección por SARS-COV2 y en general son pocos los casos documentados, al ser una patología recientemente definida. Hasta mediados del año 2020, la población pediátrica parecía ser afectada por la COVID-19 en una proporción mucho menor que los adultos, con solo 2% de los casos descritos en la población menor de 20 años; con el 90% de pacientes caracterizados como casos asintomáticos, leves o moderados. A partir de entonces se publican los primeros casos de enfermedad e Kawasaki en el contexto de infección confirmada por SARS-COV-2; aunque para el momento no se tenía clara la importancia clínica de la COVID-19 en el escenario de la enfermedad de Kawasaki [9].

Este nuevo síndrome resulta coincidente en el tiempo con la pandemia de SARS-CoV-2 y en la mayoría de las ocasiones se asocia con infección activa o reciente con este virus. A pesar de esto aún no está clara la relación etiológica la mayoría de los pacientes presentan serología IgG positiva y aumento de biomarcadores de inflamación lo que sugiere una disregulación inmunitaria desencadenada por SARS-CoV-2 más que un efecto patogénico directo [10].

No existe hasta la actualidad conceso sobre su definición, fisiopatología y criterios diagnósticos. El diagnóstico se basa en factores clínicos, de laboratorio, ecocardiográficos y epidemiológicos [11]. La OMS definió como criterios diagnósticos, la presencia de fiebre por 3 o más días en pacientes menores de 19 años y dos de los criterios siguientes: 1. Erupción cutánea o conjuntivitis no purulenta bilateral o signos de inflamación mucocutánea (boca, manos o pies), 2. Hipotensión o shock, 3.Datos de disfunción miocárdica, pericarditis, valvulitis o anomalías coronarias (incluidos hallazgos ecocardiográficos o valores elevados de troponina/NT-proBNP), 4. Evidencia de coagulopatía (alteración de TP, TTPa o valores elevados de dímeros D), 5. Síntomas gastrointestinales agudos (diarrea, vómitos o dolor abdominal), y todos los siguientes: valores elevados de marcadores de inflamación (elevación de VSG, PCR o PCT), ninguna otra causa microbiológica evidente de inflamación (incluida la sepsis bacteriana y los síndromes de shock tóxico estafilocócico o estreptocócico), y evidencia de COVID-19 (RT-PCR, pruebas antigénicas o serología positivas) o contacto probable con un caso de COVID-19 [10]. Otras manifestaciones que se describen por otras entidades son: linfadenopatías cervicales; síntomas respiratorios como tos y disnea; manifestaciones neurológicas como cefalea, meningismo, confusión, somnolencia, síncope; en el hemograma leucocitosis con neutrofilia y linfopenia, anemia y trombocitopenia; alteraciones bioquímicas como hiponatremia, hipoalbuminemia, elevación de transaminasas, creatinina, BUN; elevación de marcadores cardiacos [11].

La paciente cumplía los criterios establecidos por la OMS para confirmar su diagnóstico, paciente de 15 años con fiebre por 5 días, con inflamación mucocutánea (lengua de frambuesa), con síntomas intestinales de varios días de evolución, en contacto con caso confirmado y con serología positiva para COVID-19, sin ningún foco infeccioso encontrado, con prolongación de los tiempos de coagulación, elevación de marcadores inflamatorios (PCR, procalcitonina, ferritina), ectasia coronaria, proceso consolidativo en pericardio y elevación de BNP. Además la paciente presentó otras manifestaciones características del síndrome como linfadenopatías cervicales, dolor torácico, linfopenia, anemia leve, elevación de transaminasas y adenitis mesentérica confirmada por TAC abdominal.

En concordancia con el algoritmo del Servicio de Reumatología Pediátrica del Hospital Infantil de México Federico Gómez [12], tras el cuadro inicial con el qué acudió el paciente, se solicitó un hisopado para SARS-COV-2, TAC de tórax - aunque el algoritmo indica que la radiografía convencional es suficiente- y exámenes complementarios de laboratorio. Tras los resultados que evidenciaban un evidente proceso inflamatorio, alteraciones en la coagulación y posible afectación cardiaca, se solicitó un ecocardiograma, que confirmó el diagnóstico. Siguiendo el algoritmo[12], la paciente se manejó como un caso inestable de PIMS/MIS-C, que requirió manejo y monitorización continua en la Unidad de Cuidados Intensivos Pediátricos, en donde se administró el tratamiento con inmunoglobulina y corticoides; contrario a lo que establece este protocolo, se prescribió ácido acetilsalicílico, en lugar de administrar enoxaparina.

Las manifestaciones cardiacas constituyen la presentación más grave de la enfermedad; debido a la miocarditis post-infecciosa los pacientes pueden presentar complicaciones severas como insuficiencia ventricular o aórtica, hipoquinesia septal, edema intersticial. Es por ello que la elevación de marcadores cardiacos justifica la indicación de monitoreo continuo y seguimiento de la patología cardiaca para evitar el aneurisma de las arterias coronarias, que es la complicaciones más severa durante la fase aguda[13]. Por esta razón, en la paciente se indicó monitorización continua y seguimiento a la alta médica con cardiología. En nuestra paciente no se encontraron aneurismas, pero si presentó ectasia de ambas arterias coronarias.

En cuanto al diagnóstico, en todo paciente con sospecha de PIMS/MIS-C se recomienda como mínimo una toma de muestra respiratoria para PCR de SARS-COV-2; además se recomienda realizar, al menos, una serología mediante tanto en pacientes con PCR positiva, como negativa. Se ha descrito que un 26-55% de los pacientes PIMS/MIS-C tienen PCR positiva y hasta un 90% serología IgG positiva [10]. Como indica la bibliografía, se recomienda la realización de ecocardiograma a todos los pacientes con diagnóstico de PIMS/MIS-C [10]; lo óptimo en estos pacientes sería realizar ecocardiograma en tres ocasiones: al inicio del padecimiento, a la primera semana o segunda semana, por último, a partir de la cuarta o sexta semana desde que finaliza la fase aguda de la enfermedad [14].

En relación al tratamiento, la administración de gammaglobulina

humana está indicada en pacientes con manifestaciones graves de PIMS/MIS-C que incluyen: miocarditis, shock, fiebre persistente y marcadores inflamatorios elevados [11]; como es el caso de esta paciente. La mayoría de pacientes responden de forma rápida a uno única dosis de inmunoglobulina, sin embargo un 10-20% requiere tratamiento antinflamatorio adicional, por lo que una segunda dosis con o sin corticoides suele ser eficaz. Se debe considerar el uso precoz de corticoides ante la presencia de aneurismas coronarios [11,15].En consecuencia, se decidió administrar inmunoglobulina a dosis de 2 gramos/kilogramo de peso más prednisona 1 miligramo/kilogramo/día, debido a los hallazgos encontrados en el ecocardiograma se añadió ácido acetilsalicílico al tratamiento.

Es importante realizar el diagnóstico diferencial con múltiples patológicas con manifestaciones similares, entre las más comunes: Enfermedad de Kawasaki, Síndrome de Shock Tóxico, sepsis bacteriana, Síndrome de Activación Macrofágica, abdomen agudo y otras infecciones virales como Epstein-Barr y citomegalovirus[16,17].

El diagnóstico y manejo de esta patología en un inicio fue un reto para el personal médico, pues el síndrome no estaba bien definido, la presentación clínica es variable y la cantidad de información publicada al respecto era mínima o ninguna. Aún hoy, es un reto dilucidar por completo su fisiopatología y conocer su verdadera incidencia, por lo que consideramos importante la publicación del presente caso.012 tiene una mejor predicción para la supervivencia a largo plazo. El modelo de 2012 parece ser el más utilizado en la práctica clínica [13].

CONCLUSIÓN

La sospecha diagnóstica de PIMS/MIS-C debe estar presente ante todo paciente con sintomatología característica, menor de 20 años, con antecedente de contacto con un paciente COVID-19 positivo y que en la mayoría de los casos tendrá una prueba PCR positiva o serología positiva.

Aunque los criterios diagnósticos varían entre una bibliografía y otra, las manifestaciones más importantes son la fiebre de varios días de evolución, la presencia de síntomas gastrointestinales, los signos de inflamación mucocutánea, signos de shock, datos de disfunción cardiaca, evidencia de coagulopatía, valores elevados de marcadores de inflamación sin ninguna otra causa microbiológica evidente de inflamación. Ante las múltiples y variables manifestaciones clínicas es importante tener en cuenta los diagnósticos diferenciales, en espacial la Enfermedad de Kawasaki, cuyas manifestaciones imita. El manejo y tratamiento dependen de la condición del paciente, pero en general se recomienda el tratamiento con inmunoglobulina intravenosa; la mayoría de pacientes responden a una sola dosis, como en el presente caso.

ABREVIATURAS

PIMS/MIS-C: Síndrome de Inflamatorio Multisistémico Pediátrico, Síndrome de Inflamatorio Multisistémico en niños; TAC: tomografía axial computarizada; PCR: reacción en cadena de la polimerasa; OMS: Organización Mundial de la Salud; SARS-CoV-2: del inglés Sever acute respiratory syndrome coronavirus type 2; PAHO: Organización Panamericana de Salud; UCIP: Unidad de Cuidados Intensivos Pediátricos; BNP: Péptido Natriurético Cerebral; LDH: Deshidrogenasa Láctica; ALT: Alanina Aminotransferasa; AST: Aspartato Aminotransferasa; TTP: tiempo parcial de tromboplastina; TP: tiempo de protrombina.

AGRADECIMIENTOS

Un agradecimiento afectuoso a la paciente y a sus familiares que nos permitieron publicar este caso. Al Hospital de Especialidades José Carrasco Arteaga ubicado en la ciudad de Cuenca por brindarnos la apertura para obtener los datos clínicos y de laboratorio, además de guiarnos en el manejo clínico brindado en este caso. Al servicio de Epidemiología por el arduo trabajo que realiza en esta pandemia. Al Servicio de pediatría del Hospital de Especialidades José Carrasco Arteaga por la apertura para entrevistar a la paciente, brindarnos información y criterios científicos para el diagnóstico en este caso.

FINANCIAMIENTO

Autofinanciado.

DISPONIBILIDAD DE DATOS Y MATERIALES

Se realizó una pesquisa exhaustiva acerca del tema en revistas académicas, en búsqueda de reportes de casos similares, artículos académicos, notas informativas. Los datos del caso clínico se obtuvieron del historial clínico de la paciente, bajo el consentimiento informado de su representante legal.

CONTRIBUCIÓN DE LOS AUTORES

JT: idea y revisión crítica del manuscrito. DC: recolección de datos de historia clínica, revisión bibliográfica. JT y DC: Redacción del manuscrito. Todos los autores leyeron y aprobaron la versión final del manuscrito.

INFORMACIÓN DE LOS AUTORES

- Jorge Andrés Torres Jerves. Médico General por la Universidad Estatal de Cuenca, Epidemiólogo por la Universidad Andina Simón Bolívar, Director de Vinculación con la Sociedad y Docente de la cátedra de Epidemiología de la Universidad Católica de Cuenca, Jefatura de Epidemiología HEJCA. ORCID https://orcid.org/0000-0002-7979-4303
-Domenica Camila Carpio Terreros. Médico General por la Universidad Católica de Cuenca, Intercambio en México servicio de cirugía general con la Federación Internacional de Asociaciones de Estudiantes de Medicina (IFMSA), Ex integrante de Asociación de Estudiantes de Medicina para Intercambios Preprofesionales (AEMPPI UCC) ORCID:https://orcid.org/0000-0003-0663-5894

CONFLICTOS DE INTERÉS

Los autores no reportan conflictos de interés. El presente artículo se basa en el trabajo previo a la titulación de médico de la autora, y se encuentra disponible en el repositorio digital de la Universidad Católica de Cuenca, en el siguiente link: https://dspace.ucacue.edu.ec/handle/ucacue/11273

APROBACIÓN DE ÉTICA Y CONSENTIMIENTO DE PARTICIPACIÓN

Los autores cuentan con el consentimiento informado del representante legal de la paciente y la autorización de la Institución de Salud res-

pectiva para la realización de este estudio. Esta investigación ha sido revisada por el CEISH de la Universidad Católica de Cuenca, el mismo se encuentra exento de evaluación.

CONSENTIMIENTO PARA PUBLICAR

Todos los autores leyeron el manuscrito final y dieron su consentimiento para la publicación del presente artículo.

CÓMO CITAR ESTE ARTÍCULO

Torres J, Carpio D. Reporte del primer caso de Síndrome Inflamatorio Multisistémico Pediátrico en el Hospital de Especialidades José Carrasco Arteaga en el año 2020. Rev Med HJCA. 2022; 14 (2): 127-132. DOI: http://dx.doi.org/10.14410/2022.14.2.cc.19

REFERENCIAS BIBLIOGRÁFICAS

1. Molina V, Barquero D, Peña M. Impacto de la enfermedad de Kawasaki en la población pediátrica. Rev. Méd. Sinerg [Internet]. 2019;4(1): 35-45. Disponible en: https://revistamedicasinergia.com/index.php/rms/article/view/201
2. Velásquez Méndez MP, Hernández Zapata LJ. SÍNDROME INFLAMATORIO MULTISISTÉMICO PEDIÁTRICO: ¿VIEJO CONOCIDO O NUEVO POR CONOCER?. [Internet]. Bogotá.[Actualizado 9 Junio de 2020] Disponible en: https://scp.com.co/covid-19/síndrome-inflamatorio-multisitemicopediatrico-viejo-conocido-o-nuevo-por-conocer-9-junio/
3. Plaza S, Álvarez J, Sáenz A, Rosas M. Enfermedad de Kawasaki en paciente pediátrico en el contexto de la pandemia por COVID-19. 2020;58(1): 45-49. Disponible en: https://revista.svderma.org/index.php/ojs/article/view/1459/1438
4. Ma X, Liu S, Chen L , Zhuang L , Zhang J, Xin Y. The clinical characteristics of pediatric inpatients with SARS-CoV-2 infection: A meta-analysis and systematic review. J Med Virol. 2021; 93(1):234–40. DOI: doi: 10.1002/jmv.26208
5. Pan American Health Organization. Cumulative COVID-19 cases reported by countries and territories in the Americas [Internet]. Waghington, USA: PAHO; 2020. Disponible en: https://who.maps.arcgis.com/apps/webappviewer/index.html?id=2203b04c3a5f4 86685a15482a0d97a87&extent=-17277700.8881%2C-1043174.5225%2C- 1770156.5897%2C6979655.9663%2C102100
6. Our World Data. COVID-19 Data Explorer. UK: Oxford Martin School, University of Oxford; 2022 Disponible en: https://ourworldindata.org/explorers/coronavirus-data-explorer
7. Barría R. Síndrome Inflamatorio Sistémico Pediatrico asociado a SARS-COV-2. Rev chil reumatol 2021; 37(1):4-11. Actualizado: 2021. Disponible en: https://sochire.cl/wp-content/uploads/2021/09/r-959-1-1628699102.pdf
8. Kabeerdoss J, Kumar R, Karkhele R, Sathish T, Danda D, Singh S. Severe COVID-19, multisystem infammatory syndrome in children, and Kawasaki disease: immunological mechanisms, clinical manifestations and management. Rheumatology International. 2021; 41:19–32. Disponible: https://doi.org/10.1007/s00296-020-04749-4
9. Jones V, Mills M, Suarez D, Hogan C, Yeh D, Segal B, et al. CASE REPORT COVID-19 and Kawasaki Disease: Novel Virus and Novel Case. Hospital Pediatric. 2020;10(6): 537-540. Disponible en: https://doi.org/10.1542/hpeds.2020-0123
10. Asociación Española de Pediatría. Consenso nacional sobre diagnóstico, estabilización y tratamiento del Síndrome Inflamatorio Multisistémico Pediátrico vinculado a SARS-CoV-2 (SIM-PedS). España: AEP; 2021. Disponible en: https://www.aeped.es/sites/default/files/aep.sim-peds.v1.pdf
11. Fung Fallas M, Vargas Guzmán A, León Quirós S. Síndrome inflamatorio multisistémico pediátrico. Revista Médica Sinergia. 2021;6 (5): e664. DOI: https://doi.org/10.31434/rms.v6i5.664
12. Servicio de Reumatología Pediátrica del Hospital Infantil de México Federico Gómez. Algoritmo de Diagnóstico y manejo para pacientes con sospecha de Síndrome Inflamatorio Multisistémico Pediátrico. México: Hospital Infantil de México Federico Gómez; 2020.
13. Tuta-Quintero E, Martínez- Ayala C, Mantilla-Beltrán G, Rueda-Rodríguez A, Pimentel J. Multisystem inflammatory síndrome and COVID-19: a scoping rewiew. Boletin Médico del Hospital Infantil de México.2022; 79(2): 69-82. Disponible en: https://www.scielo.org.mx/pdf/bmim/v79n2/1665-1146-bmhim-79-2-69.pdf
14. Mejía C, Sandí N, Salazar N. Actualización en Enfermedad Kawasaki en población pediátrica. Revista Sinergia. 2020. 5(6):e389. DOI: https://doi.org/10.31434/rms.v5i6.389
15. Viner R, Whittaker E. Kawasaki-like disease: emerging complication during the COVID-19 pandemic. Lancet. 202; 395(10239):1741-1743.Disponible en: https://www.ncbi.nlm.nih.gov/pmc/articles/PMC7220168/
16. Noda A, Castro B, López L, Robaina G. Síndrome Inflamtorio Multisistñemico en niños asociados a COVID-19. Revista Cubana de Pediatría; 2020. 92 (Suple. Especial): e1202. Disponible en: http://revpediatria.sld.cu/index.php/ped/article/view/1202/558.
17. Ministerio de Salud del Gobierno de Chile. Protocolo de sospecha diagnóstica y manejo del síndrome inflamatorio multisistémico (SIM-COVID-19) en niños, niñas, adolescentes y jóvenes. Chile: SUBSECRETARÍA DE SALUD PÚBLICA/ SUBSECRETARÍA DE REDES ASISTENCIALES DIVISIÓN DE PREVENCIÓN Y CONTROL DE ENFERMEDADES/DIVISIÓN DE GESTIÓN DE LA RED ASISTENCIAL DEPARTAMENTO DE CICLO VITAL/ DEPARTAMENTO DE GES, REDES COMPLEJAS Y LÍNEAS TEMÁTICAS; 2021. Disponible en: https://diprece.minsal.cl/wp-content/uploads/2021/06/Sindrome-Inflamatorio-Multisistemico-en-Ninos-Ninas-y-Adolescentes.pdf.