

Video Caso Clínico: Síndrome del muñón del cístico, resección laparoscópica del remanente

Paúl Alejandro Sarmiento Beltrán¹, Juan Sebastián Ordóñez Peña², María Soledad Ordóñez Velecela³, Ismael Francisco Pesántez Brito².

1.Hospital Vicente Corral Moscoso, Cuenca-Ecuador.
2.Hospital Básico de Paute, Cuenca-Ecuador.
3.Hospital Monte Sinaí, Cuenca – Ecuador.

CORRESPONDENCIA:

Juan Sebastián Ordóñez Peña
Correo electrónico:
sebastianordonezpena@gmail.com
Dirección: Calle París y Amsterdam,
Cuenca, Azuay.
Código postal: 010102
Teléfono: 0996399059

Fecha de Recepción: 13-11-2021.
Fecha de Aprobación: 20-01-2022.
Fecha de Publicación: 30-04-2022.

MEMBRETE BIBLIOGRÁFICO:

Sarmiento P, Ordóñez J, Ordoñez M, Pe-sántez I. Video Caso clínico: Síndrome del muñón del cístico, resección laparoscópica del remanente. Rev Med HJCA. 2022; 14 (1): 65-68. DOI: <http://dx.doi.org/10.14410/2022.14.1.vc.11>

ARTÍCULO ACCESO ABIERTO



©2022 Sarmiento et al. Licencia Rev Med HJCA. Este es un artículo de acceso abierto distribuido bajo los términos de "Creative Commons Attribution-NonCommercial-ShareAlike 4.0 International License" (<http://creativecommons.org/licenses/by-nc-sa/4.0/>), la cual permite copiar y redistribuir el material en cualquier medio o formato; mezclar, transformar y crear a partir del material, dando el crédito adecuado al propietario del trabajo original.

El dominio público de transferencia de propiedad (<http://creativecommons.org/publicdomain/zero/1.0/>) aplica a los datos recolectados y disponibles en este artículo, a no ser que exista otra disposición del autor.

* Cada término de los Descriptores de Ciencias de la Salud (DeCS) reportados en este artículo ha sido verificado por el editor en la Biblioteca Virtual de Salud (BVS) de la edición actualizada a marzo de 2016, el



RESUMEN

INTRODUCCIÓN: La colecistectomía laparoscópica es uno de los procedimientos quirúrgicos que se realizan con mayor frecuencia, evolucionando hasta convertirse en una de las cirugías más seguras. Sin embargo, ningún procedimiento está exento de riesgos; en este contexto, la lesión de vía biliar (LVB) constituye la complicación intraoperatoria más importante durante una colecistectomía. La lesión del conducto biliar común alcanza una incidencia variable entre 0.4 al 1.4%, misma que se asocia con una morbilidad significativa a largo plazo, incluyendo estenosis y colangitis recurrente, limitantes significativas en la calidad de vida del paciente [1]. Con el objetivo de disminuir la incidencia de LVB se pueden realizar varios procedimientos alternativos durante una colecistectomía difícil, entre los que podemos enumerar: colecistostomía, colecistectomía subtotal y/o conversión a colecistectomía abierta. La colecistectomía subtotal, según varios metaanálisis, minimiza la posibilidad de lesión de la vía biliar, sin embargo, se asocia con persistencia o desarrollo de cálculos biliares sintomáticos en el remanente de la vesícula biliar o del conducto cístico; cuando esto ocurre, es necesario reintervenir al paciente sintomático [1,2].

Se estima que entre el 5-40% de los pacientes previamente sometidos a una colecistectomía pueden presentar episodios de dolor abdominal similares a los que motivaron inicialmente la indicación quirúrgica, agrupándose bajo el término de "síndrome post colecistectomía" (SPC) [3]. EL SPC se debe principalmente a una litiasis residual, que representa aproximadamente el 21.3% de reingresos [4]; entre otras causas de SPC destacan: estenosis o fuga biliar, neuroma en el tejido cicatricial, discinesia biliar, disfunción del esfínter de Oddi. Cabe también destacar, dentro de las causas, el síndrome del muñón cístico (SMC) definido como "presencia de un conducto cístico residual mayor de 1 cm que puede producir síntomas como consecuencia de la litiasis en su interior", con una prevalencia menor al 2.5% entre los pacientes colecistectomizados; sin embargo, un alto índice de sospecha nos permitirá reconocerlo en el postoperatorio inmediato o incluso varios años después [3,4].

El rango de edad de aparición del SMC comprende desde los 21 hasta los 90 años. La preponderancia femenina de la litiasis biliar, es la probable razón de la mayor presentación del síndrome en ese género. Clínicamente, el principal motivo de consulta es el dolor abdominal en hipocondrio derecho y epigastrio, que se presenta en un 77% de pacientes; acompañado de náusea, en 44% de los pacientes; vómito en el 31% y fiebre en el 19% de pacientes [5].

La colangiografía retrograda endoscópica (CPRE) como técnica estrictamente terapéutica. Además, se puede realizar CPRE con esfinterotomía y la posible colocación de un stent para ayudar al drenaje del conducto biliar principal, junto con el tratamiento definitivo quirúrgico, mediante la resección del remanente vesicular y/o cístico [3].

El presente reporte de caso detalla una experiencia de reintervención quirúrgica en un paciente con un remanente de vesícula biliar y conducto cístico con litiasis.

PALABRAS CLAVE: CONDUCTO CÍSTICO, VÍA BILIAR, COLECISTECTOMÍA, LAPAROSCOPIA, COLANGIOPANCREATOGRÁFIA RETRÓGRADA ENDOSCÓPICA.

ABSTRACT

Case Report Video: Cystic Duct Remnant Syndrome, laparoscopic resection of the remnant

BACKGROUND: Laparoscopic cholecystectomy is one of the most frequently performed surgical procedures, which has gradually evolved to become one of the safest surgeries. However, no procedure is without risk; in this context, biliary duct injury (BDI) is the most important intraoperative complication during cholecystectomy. Common bile duct injury reaches a variable incidence between 0.4 to 1.4%, which is associated with significant long-term morbidity, including stenosis and recurrent cholangitis, significant limitations in the life quality of the patient [1].

In order to reduce the incidence of BDI, several alternative procedures can be performed during a difficult cholecystectomy, among which we can list: cholecystostomy, subtotal cholecystectomy and/or conversion to open cholecystectomy. Subtotal cholecystectomy, according to several meta-analyses, minimizes the possibility of bile duct injury, however, it is associated with the persistence or development of symptomatic gallstones in the remnant of the gallbladder or cystic duct; when this occurs, it is necessary to reoperate on symptomatic patients [1,2].

It is estimated that between 5-40% of patients who have previously undergone cholecystectomy, may present episodes of abdominal pain like those that initially motivated the surgical indication, grouped under the term "post-cholecystectomy syndrome" (PCS) [3]. PCS is mainly caused by residual lithiasis, which represents approximately 21.3% of readmissions [4]; other causes of PCS include: stenosis or bile leak, neuroma in the scar tissue, biliary dyskinesia, Oddi sphincter dysfunction. It is also worth highlighting, within the causes, the cystic duct remnant syndrome defined as "presence of a residual cystic duct greater than 1 cm that produces symptoms as a consequence of the lithiasis inside it", with a prevalence of less than 2.5% among patients that underwent cholecystectomy; however, a high index of suspicion will allow us to recognize it in the immediate postoperative period or even several years later [3,4].

The age range of onset of cystic duct remnant syndrome is from 21 to 90 years. The female preponderance of gallstones is the probable reason for greater frequency of the syndrome in this gender. Clinically, the main reason for consultation is abdominal pain in the right hypochondrium and epigastrium, which occurs in 77% of the patients; accompanied by nausea, in 44% of patients; vomiting in 31% and fever in 19% of patients [5].

Magnetic resonance cholangiopancreatography is the non-invasive technique of choice for evaluating the biliary tree, relegating endoscopic retrograde cholangiopancreatography (ERCP) as a strictly therapeutic technique. In addition, ERCP with sphincterotomy and possible placement of a stent to aid drainage of the main bile duct can be performed, along with definitive surgical treatment, by gallbladder and/or cystic remnant resection [3].

This case report details an experience of surgical reintervention in a patient with a remnant gallbladder and cystic duct with lithiasis.

KEYWORDS: CYSTIC DUCT, BILE DUCTS, CHOLECYSTECTOMY, LAPAROSCOPY, RETROGRADE ENDOSCOPIC CHOLANGIOPANCREATOGRAPHY.

CASO CLÍNICO

El presente caso trata de una paciente de 32 años, de sexo femenino, quien, un mes antes del cuadro actual, fue intervenida quirúrgicamente por colecistitis aguda litiasica moderada; se le realizó una colecistectomía subtotal debido a la dificultad para identificar estructuras anatómicas.

La paciente acudió al servicio de emergencia del Hospital Básico de Paute por presentar, tras ingesta copiosa, un cuadro de cinco días de evolución caracterizado por dolor abdominal tipo cólico localizado en hipocondrio derecho de intensidad 8/10 en escala visual análoga (EVA), acompañado de nauseas que no llevaron al vómito. El examen físico, al ingreso, reveló: signos vitales estables, índice de masa corporal de 36.51, facie icterica; abdomen simétrico y globoso a expensas del panículo adiposo, blando y depresible, doloroso a la palpación profunda en el epigastrio e hipocondrio derecho, con ruidos hidroaéreos presentes.

Se administró butilescolamina por vía intravenosa para manejo del dolor, con lo que el cuadro descrito mejoró parcialmente; sin embargo, transcurridas 18 horas el dolor se exacerbó. Como parte del manejo integral, al ingreso se realizaron exámenes complementarios de laboratorio (Tabla 1), en los que se evidenció alteración de la función hepática. Tras valoración del cuadro clínico y teniendo en consideración los resultados y el antecedente de colecistectomía difícil, con un alto índice de sospecha de coledocolitiasis residual, se indicó CPRE. La CPRE reveló dilatación del conducto cístico y la presencia de cuatro litos en el remanente vesicular, que no pudieron ser removidos durante el procedimiento (Imagen 1). Con el diagnóstico de síndrome del muñón cístico, y previo consentimiento informado, se procedió a la resolución quirúrgica por vía laparoscópica.

Tabla 1. Resultados de exámenes de laboratorio al ingreso.

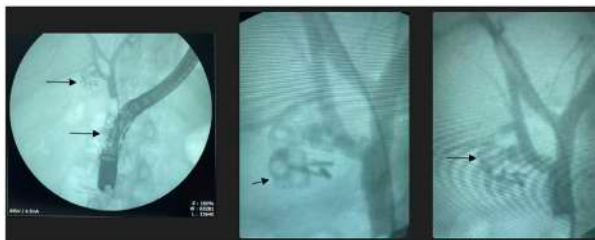
Parámetro	Resultado	Valores de Referencia
Biometría hemática		
Glóbulos blancos	7.02	4 – 10 x mm ³
Neutrófilos (%)	*65.2	55 – 65%
Linfocitos (%)	27	25 – 40%
Monocitos (%)	6	2 – 10%
Eosinófilos (%)	1.6	0.5 – 5%
Basófilos (%)	0.2	0 – 2%
Glóbulos rojos	4.79	4 – 6 millones x mm ³
Hemoglobina	*12.6	13 – 17 (g/dL)
Hematocrito	40.2	40 – 50%
Plaquetas	306	150 – 450 x mm ³
Química Sanguínea		
Bilirrubina total	*2.18	0 – 1.2 (mg/dL)
Bilirrubina directa	*1.27	0 – 0.3(mg/dL)
Bilirrubina indirecta	*0.91	0 – 0.9(mg/dL)
TGO	*144.4	0 – 31(U/L)
TGP	*281.2	0 – 32(U/L)
Fosfatasa alcalina	*453	35 – 190(U/L)
Gama GT	*396	5 – 36(U/L)
LDH	378	0 – 480(U/L)
Amilasa	45	28 – 100(U/L)
Lipasa	42.3	13 – 60(U/L)

*Valores fuera del rango de referencia.

Fuente: Registros médicos del Hospital Básico de Paute. Valaores

Elaborado: los autores.

Imagen 1. CPRE realizada en la que se evidencian litos en el interior del remanente vesicular y del conducto cístico.



Fuente: Historial médico del paciente.

Durante el procedimiento quirúrgico se observaron múltiples adherencias colecisto-epiloicas de fácil disección, el remanente vesicular de 3x2x1 centímetros con paredes engrosadas y dilatación tanto del conducto cístico como del conducto colédoco.

Se procedió inicialmente con adherenciólisis (Imagen 2); se identificó y se inició la disección del remanente vesicular, lográndose la identificación e individualización con posterior clipaje y cauterización de la arteria cística; a continuación, el conducto cístico fue disecado, se removió el clip colocado en la cirugía previa, lo que permitió la extracción de los litos de 3-4mm en su interior; finalmente, se realizó clipaje del conducto cístico con clips de polímero a nivel proximal y posterior resección del remanente vesicular (Imagen 3 y 4).

La paciente permaneció hospitalizada por 48 horas, asintomática, sin presentar complicaciones postquirúrgicas. Fue dada de alta, tras buena evolución clínica, remisión de dolor y tras control de exámenes complementarios que indicaron la reducción de las enzimas hepáticas (Tabla 2). Se realizó seguimiento diez días después del alta, con control de exámenes de laboratorio (Tabla 3) que evidenciaron una evolución favorable y resolución completa del cuadro.

Imagen 2. Transoperatorio: Remanente vesicular con múltiples adherencias colecisto-epiloicas

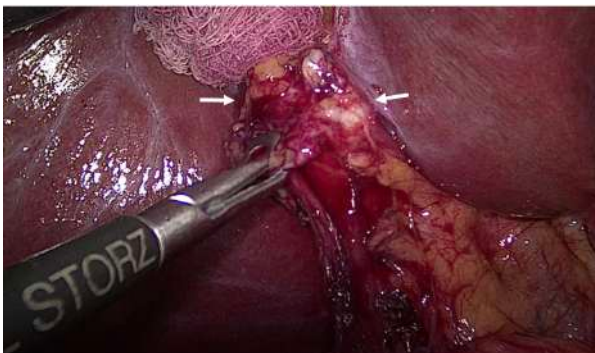


Imagen 3. Transoperatorio: Sección de remanente con varios litos de 3-4 mm en su interior, previo clipaje de cístico con dos clips de polímero a nivel proximal.

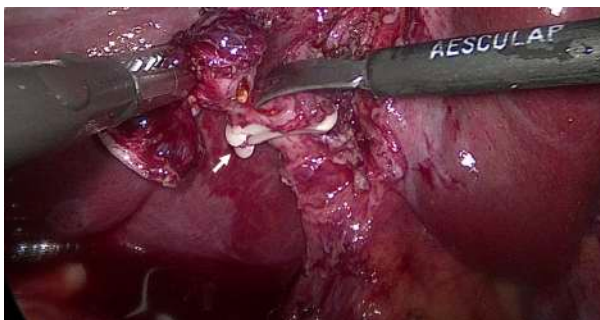


Imagen 4. Transoperatorio: Visión de clips de titanio en arteria cística y de polímero en conducto cístico.

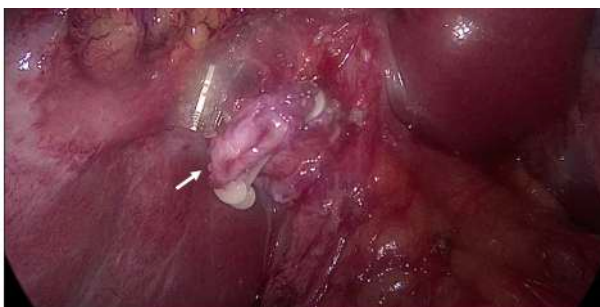

Tabla 2. Exámenes complementarios de laboratorio previos a la alta médica.

Parámetro	Resultado	Valores de Referencia
Biometría hemática		
Glóbulos blancos	7.17	4 – 10 x mm ³
Neutrófilos (%)	63.7	55 – 65%
Linfocitos (%)	26.8	25 – 40%
Monocitos (%)	6.8	2 – 10%
Eosinófilos (%)	2	0.5 – 5%
Basófilos (%)	0.7	0 – 2%
Glóbulos rojos	4.33	4 – 6 millones x mm ³
Hemoglobina	*11.6	13 – 17 (g/dL)
Hematocrito	*36.3	40 – 50%
Plaquetas	250	150 – 450 x mm ³
Química Sanguínea		
Bilirrubina total	0.78	0 – 1.2 (mg/dL)
Bilirrubina directa	*0.31	0 – 0.3(mg/dL)
Bilirrubina indirecta	0.47	0 – 0.9(mg/dL)
TGO	23.3	0 – 31(U/L)
TGP	*116.5	0 – 32(U/L)
Fosfatasa alcalina	*345	35 – 190(U/L)
Amilasa	28	28 – 100(U/L)
Lipasa	28.5	13 – 60(U/L)

*Valores fuera del rango de referencia.

Fuente: Registros médicos del Hospital Básico de Paute.

Elaborado: los autores.

Tabla 3. Exámenes complementarios de laboratorio en el control al décimo día post-operatorio.

Parámetro	Resultado	Valores de Referencia
Biometría hemática		
Glóbulos blancos	7.79	4 – 10 x mm ³
Neutrófilos (%)	*65.1	55 – 65%
Linfocitos (%)	25.1	25 – 40%
Monocitos (%)	6	2 – 10%
Eosinófilos (%)	3.7	0.5 – 5%
Basófilos (%)	0.1	0 – 2%
Glóbulos rojos	4.58	4 – 6 millones x mm ³
Hemoglobina	13.4	13 – 17 (g/dL)
Hematocrito	*39.7	40 – 50%
Plaquetas	391	150 – 450 x mm ³
Química Sanguínea		
Bilirrubina total	0.52	0 – 1.2 (mg/dL)
Bilirrubina directa	0.2	0 – 0.3(mg/dL)
Bilirrubina indirecta	0.32	0 – 0.9(mg/dL)
TGO	17.2	0 – 31(U/L)
TGP	*46.1	0 – 32(U/L)
Fosfatasa alcalina	*210	35 – 190(U/L)
Gama GT	*177.1	5 – 36 (U/L)

*Valores fuera del rango de referencia.

Fuente: Registros médicos del Hospital Básico de Paute.

Elaborado: los autores.

CONCLUSIÓN

Se relata el caso clínico de una paciente con síndrome de muñón cístico por antecedente de colecistectomía subtotal, a quien se le realizó una nueva intervención quirúrgica y presentó resolución completa de cuadro clínico. Son raros los casos descritos de recidiva de enfermedad litiasica en el remanente de vesícula y/o conducto cístico, por lo que se hace énfasis en la importancia de la sospecha diagnóstica ante un paciente con clínica indicativa y el antecedente de colecistectomía difícil.

MATERIAL COMPLEMENTARIO

 <https://youtube.com/watch?v=u6gmKPshVAg>

ABREVIATURAS

SPC: síndrome post colecistectomía; SMC: síndrome del muñón cístico; CPRE: colangiopancreatografía retrógrada endoscópica; LVB: lesión de vía biliar; EVA: escala analógica visual.

AGRADECIMIENTOS

Los investigadores agradecen al personal de quirófano del Hospital Básico de Paute.

FINANCIAMIENTO

El presente reporte fue autofinanciado por los autores.

DISPONIBILIDAD DE DATOS Y MATERIALES

Los datos fueron recolectados de los archivos médicos proporcionados por el Hospital Básico de Paute.

CONTRIBUCIÓN DE LOS AUTORES

PS, JO, IP: idea, recolección datos y fotografías, redacción de artículo, revisión bibliográfica; IP, JO, MO: análisis crítico del estudio. Todos los autores leyeron y aprobaron la revisión final del manuscrito.

INFORMACIÓN DE LOS AUTORES

-Paúl Alejandro Sarmiento Beltrán. Interno Rotativo de Medicina del Hospital Vicente Corral Moscoso. Cuenca – Ecuador.

 ORCID: <https://orcid.org/0000-0002-6121-5246>

-Juan Sebastián Ordóñez Peña. Médico General del Hospital Básico de Paute. Cuenca – Ecuador.

 ORCID: <https://orcid.org/0000-0002-7969-1582>

-María Soledad Ordóñez Velecela. Médico Especialista en Cirugía General, Hospital Monte Sinaí. Cuenca – Ecuador.

 ORCID: <https://orcid.org/0000-0002-1254-0595>

-Ismael Francisco Pesántez Brito. Médico Especialista en Cirugía General, Hospital Básico de Paute. Cuenca – Ecuador.

 ORCID: <https://orcid.org/0000-0001-7275-562X>

CONFLICTOS DE INTERÉS

Los autores no reportan ningún conflicto de interés.

CONSENTIMIENTO PARA PUBLICAR

Certificamos que hemos contribuido directamente al contenido intelectual de este manuscrito, a la génesis y análisis de sus datos, por lo cual estamos en condiciones de hacernos públicamente responsables de él y aceptamos su publicación.

APROBACIÓN ÉTICA Y CONSENTIMIENTO DE PARTICIPACIÓN

Previo a la realización de este caso, se solicitó el consentimiento informado de la paciente, quien autorizó el uso de la información médica y su publicación.

CÓMO CITAR ESTE ARTÍCULO

Sarmiento P, Ordóñez J, Ordoñez M, Pesántez I. Video Caso clínico: Síndrome del muñón del cístico, resección laparoscópica del remanente. Rev Med HJCA. 2022; 14 (1): 65-68. DOI: <http://dx.doi.org/10.14410/2022.14.1.vc.11>

REFERENCIAS BIBLIOGRÁFICAS

1. Bradshaw L, Lau L, Knowles B, Fox A, Banting SW. The incidence of symptomatic remnant gall bladder: a population study. ANZ J Surg. 2020; 90(11):2264-2268. DOI: [10.1111/ans.15986](https://doi.org/10.1111/ans.15986)
2. Concors J, Kirkland ML, Schuricht AL, Dempsey DT, Morris JB, Vollmer CM, et al. Resection of gallbladder remnants after subtotal cholecystectomy: presentation and management. HPB (Oxford). 2018; 20(11):1062-1066. DOI: <https://doi.org/10.1016/j.hpb.2018.05.005>
3. Ruiz-Clavijo D, Vila J, Prieto C, Elizalde I, Tarifa A, Mercado M, et al. Síndrome del muñón cístico como causa de síndrome poscolecistectomía. Gastroenterol. hepatol [Internet]. 2016; 39(10):722-724. Disponible en: <https://www.elsevier.es/es-revista-gastroenterologia-hepatologia-14-articulo-sindrome-del-munon-cistico-como-S0210570516300462>
4. McIntyre C, Johnston A, Foley D, Lawler J, Bucholz M, Flanagan L, et al. Readmission to hospital following laparoscopic cholecystectomy: a meta-analysis. Anaesthesiol Intensive Ther. 2020; 52(1):47-55. DOI: <https://doi.org/10.5114/ait.2020.92967>
5. Grossman JG, Johnston WR, Fowler KJ, Williams GA, Hammill CW, Hawkins WG. A diagnosis reconsidered: the symptomatic gallbladder remnant. J Hepatobiliary Pancreat Sci. 2019;26(4):137-143. doi: [10.1002/jhbp.613](https://doi.org/10.1002/jhbp.613).