

Resolución Laparoscópica de la Obstrucción de la vía biliar por *Áscaris Lumbricoides*

Juan Carlos Ortiz¹, Jessica Sanclemente², Jeovanni Reinoso³, Moraima Jiménez⁴

Hospital José Carrasco Arteaga. Instituto Ecuatoriano de Seguridad Social. Cuenca-Ecuador

RESUMEN

1 Médico Cirujano. Hospital Docente José Carrasco Arteaga, IESS. Docente de la Universidad de Cuenca, Cuenca- Ecuador.

2 Médico Imagenóloga. Hospital Docente José Carrasco Arteaga, IESS. Docente de la Universidad de Cuenca, Cuenca- Ecuador.

3 Médico Cirujano. Hospital Docente Vicente Corral Moscoso, MSP. Docente de la Universidad de Cuenca, Cuenca- Ecuador.

4 Interna del Hospital Docente José Carrasco Arteaga, IESS, Cuenca Ecuador.

CORRESPONDENCIA:

Juan Carlos Ortiz Calle
Email: juan.ortiz@ucuenca.com.ec

José Peralta S/N Torre Santa Ana. Oficina 509. Cuenca, Ecuador. Código postal: 010202

Teléfonos: [593] 7 41 033 33, ext. 509
[593] 984 878 414.

Fecha de recepción: 23/11/2013
Fecha de aceptación: 14/02/2014

MEMBRETE BIBLIOGRÁFICO:

Rev Med HJCA 2014; 6(1): 68-71.
doi:10.14410/2014.6.1.014.

INTRODUCCIÓN: Describir a la cirugía laparoscópica como opción terapéutica para el tratamiento de la obstrucción de la vía biliar por *áscaris* cuando las demás opciones terapéuticas han fallado.

MATERIAL Y MÉTODOS: Serie de casos de ascariasis biliar que ocurrieron durante el período Junio del 2009 a Octubre 2013 en el Seguro Social Ecuatoriano, Hospital José Carrasco Arteaga en la ciudad de Cuenca-Ecuador, con clínica de patología biliar y evidencia sonográfica del parásito.

RESULTADOS: Nueve casos participaron en el estudio, 8 de sexo femenino (88,9%) y 1 de sexo masculino (11,1%). En el 88,9% el medicamento empleado fue el Albendazol. En todos los casos el tratamiento definitivo fue la cirugía laparoscópica, el tiempo operatorio de 121 (RIQ 41,5) minutos. En el 77,8% de casos se realizó un cierre del colédoco sobre un tubo en T mientras que en solamente 2 casos (22,2%) se ejecutó un cierre primario del colédoco. La estadía hospitalaria en estos casos fue de 4 (RIQ 3 días). La población más afectada fue la rural y el sexo femenino; la mayoría se presentó como una colecistitis aguda alitiásica (33,3%) sin resolución mediante el tratamiento antihelmíntico empleado a base de imidazólicos.

CONCLUSIÓN: La cirugía laparoscópica es una opción terapéutica exitosa para esta patología, más aún en aquellos casos en los que se colocó un tubo en T pues no se produjo ninguna complicación postoperatoria, en el caso de cierre primario del colédoco se produjeron fístulas.

DESCRIPTORES DeCS: Ascariasis, sistema biliar, cirugía laparoscópica

ABSTRACT

LAPAROSCOPIC RESOLUTION OF ASCARIS LUMBRICOIDES BILIARY TRACT OBSTRUCTION.

BACKGROUND: Laparoscopic surgery is defined as a therapeutic option for the treatment of obstruction by *ascaris* of the biliary tract when other treatment options have failed.

MATERIAL AND METHODS: Case reports (9) were collected of biliary ascariasis that occurred during the period June 2009 to October 2013 in the Ecuadorian Social Security System, at José Carrasco Arteaga Hospital in the city of Cuenca, Ecuador with symptoms of biliary pathology and sonographic evidence of the parasite.

RESULTS: Nine cases were in the study, 8 female (88.9 %) and 1 male (11.1 %). 88.9 % of the treatments used were Albendazole. In all cases definitive treatment was laparoscopic surgery, surgical time of 121 minutes (IQR 41.5). In 77.8% of cases a closure was made of the common bile duct over a Kher T tube, while in only 2 cases (22.2 %) primary closure of the common bile duct was performed. The hospital stay in these cases was 4 days (IQR 3). Rural females were the most affected population. Most were presented as acute acalculous cholecistitis (33.3 %) without resolution by imidazole drugs.

CONCLUSION: Laparoscopic surgery is a successful therapeutic option for this disease, especially in cases in which a T-tube was placed. There were no postoperative complications, however in the case of primary bile closure fistulas occurred.

KEYWORDS: Ascariasis, Biliary tract, laparoscopic surgery .

INTRODUCCIÓN

La ascariasis es la infección helmíntica más frecuente que afecta al ser humano con una distribución cosmopolita debido a que el parásito no requiere factores ambientales o climáticos especiales. Se ha calculado que existen 1.4 mil millones de personas afectadas, lo que representa una prevalencia de alrededor del 25% de la población mundial [1]. Entre los factores de riesgo que se asocian a esta parasitosis encontramos: hacinamiento, bajo nivel educativo, defecación abierta y uso de excretas humanas como fertilizantes, suministro inadecuado de agua, pobreza, estado nutricional carencial, geofagia, omisión del lavado de las manos antes de comer y crianza de cerdos o cría de ganado. En Ecuador, un país donde la población rural se ve afectada por la mayoría de los factores mencionados anteriormente encontramos estudios que proyectan una prevalencia entre el 30 y el 65%, siendo la población infantil la más afectada [2-5]. El *Áscaris Lumbricoides* posee un ciclo de vida que inicia con la ingestión de huevos que eclosionan en el tracto digestivo, las larvas penetran a través del intestino y viajan por los vasos porta hasta el hígado y los pulmones donde son expulsados por la tos y deglutidos. Al retomar el intestino, maduran para dar paso a gusanos adultos, machos y hembras, que miden normalmente unos 20 y 30 cm de longitud, respectivamente [5,6]. La mayoría de pacientes con ascariasis son asintomáticos, sin embargo, la fase migratoria puede ser responsable de reacciones inflamatorias y de hipersensibilidad en los pulmones, incluyendo neumonía y eosinofilia pulmonar, en el tracto digestivo los vermes pueden causar malabsorción, obstrucción intestinal por apelotonamiento o invasión del conducto biliar o pancreático, dando lugar a colecistitis, colangitis, pancreatitis, pyleflebitis y abscesos hepáticos [4-8]. Para el diagnóstico de ascariasis en la vía biliar los exámenes de laboratorio no son específicos, mas la ecografía representa un método útil por su rapidez, seguridad y ausencia de invasividad [6-11] (Figura 1).

El tratamiento médico con fármacos antiparasitarios antihelmínticos es el enfoque terapéutico de primera línea en esta patología, si falla y la mejoría clínica no es evidente se deberá practicar una colangiopancreatografía retrógrada endoscópica o la cirugía laparoscópica [6-15]. El objetivo del presente trabajo fue describir a la cirugía laparoscópica como opción terapéutica para el tratamiento de la obstrucción de la vía biliar por *áscaris* cuando las demás opciones terapéuticas han fallado (Figura 2 y Figura 3).

FIGURA 1: ECOGRAFÍA DIAGNÓSTICA DE ASCARIASIS BILIAR

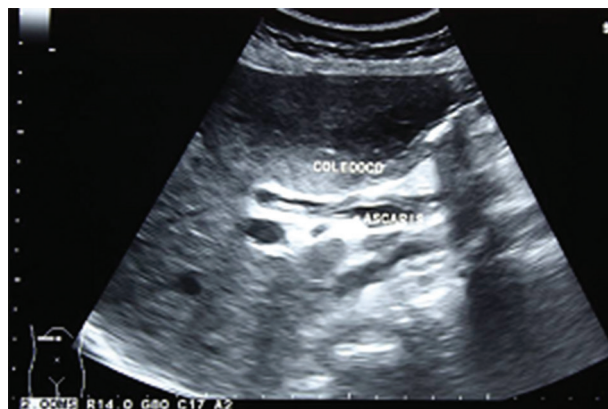

FIGURA 2: PUNTO TRANSFECTIVO A TRAVÉS DEL CUERPO DE LA VESÍCULA

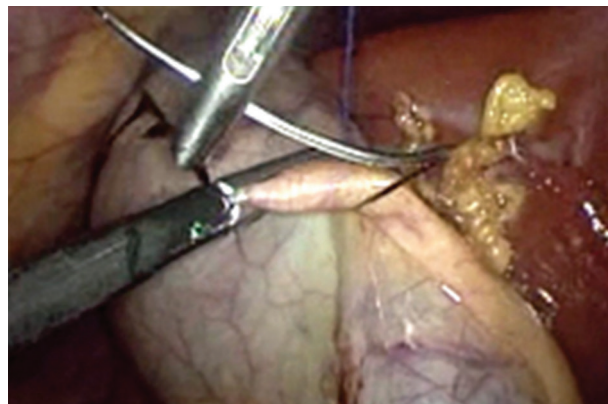
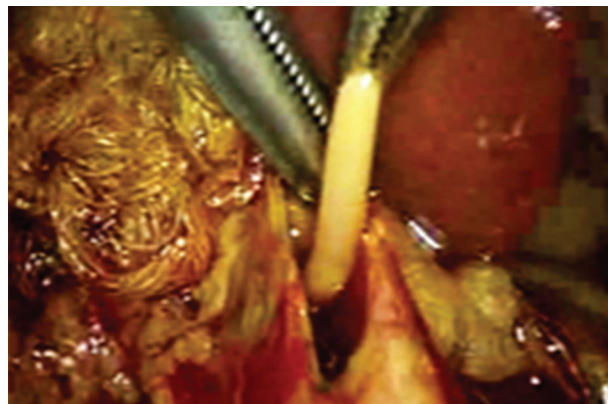
FIGURA 3: COLEDOCOTOMÍA Y EXTRACCIÓN DEL PARÁSITO



MATERIAL Y MÉTODOS

El presente es una serie de casos. Se compiló la información sobre 9 casos de ascariasis biliar que ocurrieron durante el período Junio del 2009 a Octubre 2013. Los pacientes fueron afiliados al Seguro Social Ecuatoriano que llegaron al departamento de Emergencia

del Hospital José Carrasco Arteaga en la ciudad de Cuenca-Ecuador con clínica de patología biliar y en los cuales existió evidencia sonográfica del parásito *Ascaris Lumbricoides*.

TÉCNICA QUIRÚRGICA

El paciente se encuentra con anestesia general en posición de decúbito supino se procedió a la insuflación de CO₂ con técnica cerrada para la formación de neumoperitoneo. Se utilizó en cada caso una aguja de Veress con una incisión previa en la región umbilical. La presión de insuflación de CO₂ fue de 12 mmHg. Se utilizaron cuatro puertos, dos de 10mm y dos de 5mm, estos trocares se localizaron en región umbilical, en epigastrio, región subcostal y flanco derecho respectivamente. Se realizó la exploración de toda la cavidad abdominal, colocación de un punto transfectivo a través del cuerpo de la vesícula, disección roma del triángulo de Calot y de cara anterior del coledoco, con lo que se procedió a realizar una coledocotomía longitudinal de 1.5 cm con la fijación de lazadas

de vicryl 3/00 para la tracción de los bordes de la coledocotomía. Una vez fijado se procedió a la succión, lavado con solución salina, extracción de parásito y/o cálculos del coledoco. En cada caso se realizó una verificación de la permeabilidad de la vía biliar con visión directa con un coledocoscopio, en otros casos se utilizó métodos indirectos como el balón de fogarty N° 4-5-6. En todos los casos se colocó una sonda en "T" número 14 o 16 y se suturó en forma continua el coledoco. Adicionalmente en cada caso se realizó la extirpación retrógrada de la vesícula. La cirugía terminó luego del lavado de cavidad abdominal y hemostasia, con la permanencia de un dren a través del punto del ingreso del cuarto trócar.

RESULTADOS

Nueve casos participaron en el estudio, 8 de sexo femenino (88.9%) y 1 de sexo masculino (11.1%). La totalidad de los casos fueron de procedencia de comunidades rurales de la provincia del Azuay, con una mediana en edad de 58 años (RIQ 22). En cuanto a la presentación clínica, el cuadro más frecuente, en el 33.3 % de los casos fue como una colecistitis aguda, seguido por manifestaciones aisladas de dolor en cuadrante superior derecho 22.2 % y la ictericia 22.2%, solamente un caso con patología litiasica concomitante se manifestó como coledocolitiasis (11.1%) y un caso de ascariasis biliar complicada se presentó como colangitis (11.1%). En el 88.9% de los casos previo al ingreso hospitalario los pacientes recibieron tratamiento farmacológico antihelmíntico, siendo el medicamento más empleado el Albendazol (66.7%), en 2 casos no se conoció el fármaco administrado; lamentablemente los paciente no pudieron referir la dosis o intervalo de tiempo en el cual la sustancia fue administrada pero la sintomatología agudizada por la cual acudieron al servicio de emergencia tuvo una mediana de tiempo de aparición tras la administración de medicamentos de 14 días (RIQ 19).

En todos los casos el tratamiento definitivo para la ascariasis biliar fue la cirugía laparoscópica, la cual tuvo una mediana de tiempo operatorio de 121 minutos (RIQ 41.5) (Tabla 1). En cuanto a la técnica quirúrgica en el 77.8% de casos se realizó un cierre del colédoco sobre un tubo en T mientras que en solamente 2 casos (22.2%) se ejecutó un cierre primario del colédoco; justamente es en estos últimos casos donde se dieron complicaciones postquirúrgicas en relación al tratamiento de fístula. En cuanto a los hallazgos operatorios en el conjunto completo de casos se encontró un gusano perteneciente al grupo *Ascaris Lumbricoides* muerto en la vía biliar, únicamente fue un caso en el que se extrajeron 2 gusanos, uno vivo y otro muerto. La mediana de tiempo de estadía hospitalaria en estos casos fue de 4 días (RIQ 3).

TABLA 1. Series de casos de áscaris en vía biliar resueltos con laparoscopia

PTE	SEXO	EDAD (AÑOS)	TTO INICIAL	CPC	TT	COMP	N° PARASITOS	TO (MIN)	EH (DÍAS)
1	F	53	ALBENDAZOL		X		2	159	4
2	F	42	ALBENDAZOL		X		1	128	3
3	F	73	ALBENDAZOL		X		1	101	5
4	F	49	DESCONOCIDO	X		FISTULA	1	132	7
5	F	67	ALBENDAZOL		X		1	145	4
6	F	77	ALBENDAZOL	X		FISTULA	1	121	10
7	F	58	DESCONOCIDO		X		1	93	3
8	M	47	ALBENDAZOL		X		1	87	4
9	F	59	NINGUNO		X		1	109	3

PTE= Paciente; TTO= Tratamiento; CPC=Cierre primario del colédoco; TT: Tubo en T; COMP=Complicaciones; TO= Tiempo operatorio; EH=Estadía Hospitalaria

DISCUSIÓN

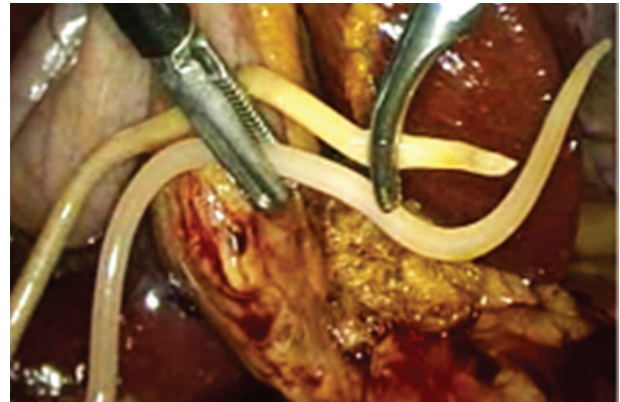
Al igual que estudios anteriores observamos que la mayoría de casos de ascariasis biliar afectan a la población rural, ésta característica epidemiológica se relaciona con la presencia de varios factores de riesgo presentes en los sujetos de estudio como la falta de abastecimiento de agua potable segura a comunidades de bajos recursos, la posesión de cerdos, la contaminación de los sembríos con heces humanas por el mal uso de letrinas y bajo nivel educativo [1,2,4]. Otra condición epidemiológica que se repite es la mayor prevalencia de la patología en el sexo femenino, en este trabajo 8:1 incluso más que en anteriores que demostraron una disposición de 7:3 que podría ser explicado por el efecto estrogénico relajante del músculo liso intestinal [6,7]. En cuanto a la edad de presentación en este grupos de casos la media de edad fue de 58.33 años, un valor más alto que en series de casos precedentes que determinan una edad media de 35 años [7].

La ascariasis biliar puede ser complicada o no complicada, en casos no complicados el cuadro clínico emerge como una colecistitis

FIGURA 4: EXTRACCIÓN DE ÁSCARIS MUERTO

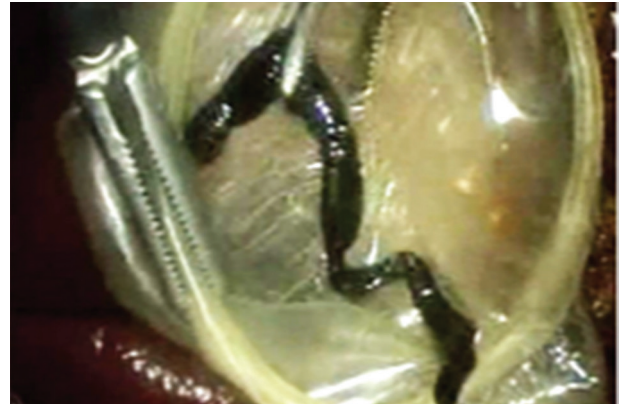

FIGURA 5: EXTRACCIÓN DE ÁSCARIS HEMBRA VIVO



aguda alitiásica, la forma de presentación más frecuente en esta serie de casos (33.33%); un caso complicado se manifiesta como un cuadro de colangitis con sus manifestaciones principales de fiebre, dolor en hipocondrio derecho, ictericia y anomalías en exámenes de laboratorio como elevación de bilirrubina, transaminasas y fosfatasa alcalina [14]. En casos clínicos publicados previamente la mayoría de pacientes se muestran anictéricos, en este estudio el 44.4% presentó ictericia [6, 15-19]. El diagnóstico en la totalidad de los casos se estableció mediante ecografía, demostrándose que este método posee características imagenológicas específicas de ascariasis en la vía biliar como la visualización de un filamento ecogénico con una banda central anecoica correspondiente al tubo intestinal del parásito que no produce sombra sónica; es así como el ultrasonido es el método diagnóstico más útil en la ascariasis biliar pues es rápido, seguro, no invasivo e incluso adecuado para el seguimiento y control postoperatorio [11,13, 20]. Es importante mencionar que en 8 de los 9 casos (88.9%) se administró tratamiento farmacológico

antihelmíntico previo, sin dar resultado y se desarrolló un cuadro clínico más severo en un tiempo promedio de 14 días que requirió atención médica de emergencia. Los fármacos más usados son la piperazina (75 mg /Kg de peso por 2 días), fármaco de elección pues causa una parálisis flácida que impedirá que los parásitos permanezcan en el intestino por su tono muscular; los imidazoles como mebendazol (100 mg BID por 3 días) o albendazol (400 mg QD por 3 días) fueron los más usados en los casos analizados, éstos causan una parálisis espástica la cual causaría la muerte del parásito pero dificultaría su eliminación de la vía biliar, éste dato es compatible con los hallazgos posoperatorios de áscaris muertos en la vía biliar en todos los casos pero su fallida eliminación, la cual es causa de la obstrucción de la vía biliar [4,6].

En los casos descritos al fallar el tratamiento médico, desarrollarse un deterioro clínico y no contar al momento con el acceso a una colangiopancreatografía retrógrada endoscópica se requirió de una cirugía endoscópica de urgencia como tratamiento definitivo, la misma que tuvo un tiempo promedio operatorio de 119 minutos. En 7 de los 9 casos se realizó una colecistectomía laparoscópica, exploración de la vía biliar común con extracción del parásito y colocación de un tubo en T con ninguna complicación postoperatoria

causada por la cirugía y un tiempo de hospitalización en la mayoría de casos de 4 días.

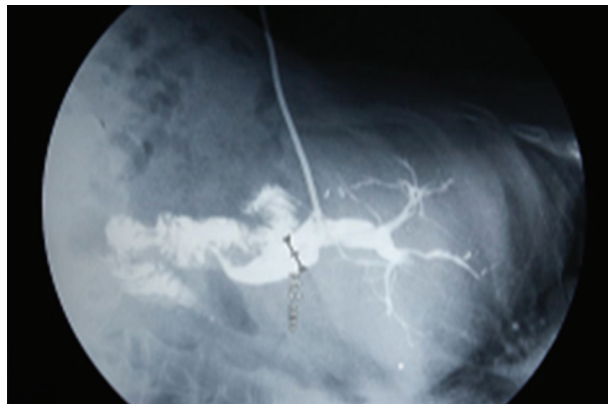Considerando la epidemiología de las enfermedades parasitarias en nuestro medio, ante un cuadro de dolor abdominal tipo cólico localizado en el cuadrante abdominal superior derecho deberá considerarse como posible causa una ascariasis biliar [2], la ecografía es el estudio que ayudó al diagnóstico en todos los casos. En cuanto a la terapéutica el tratamiento conservador deberá emplearse con los fármacos, dosis y tiempo de administración adecuados, para lo cual sería útil contar con un protocolo nacional de administración de fármacos antihelmínticos que se dé a conocer en los subcentros de salud así como en los hospitales con nivel de atención más complejo.

En caso de no contar con la colangiopancreatografía retrógrada endoscópica como opción terapéutica ante la falla del tratamiento farmacológico o ante la imposibilidad de extracción del parásito por vía endoscópica, la cirugía laparoscópica es una opción terapéutica exitosa que ha probado menor dolor posoperatorio y tiempo de recuperación, así como mínimas complicaciones postquirúrgicas inmediatas y tardías para el tratamiento de esta patología.

CONCLUSIONES

En la presente serie de casos la resolución laparoscópica se realizó con éxito. En dos casos el tiempo de estadía se prolongó a 7 o 10 días por complicaciones de Fístula. En los otros 7 casos se realizó una colecistectomía laparoscópica, con exploración de la vía biliar común con extracción del parásito y colocación de un tubo en T sin complicaciones con un tiempo de hospitalización en la mayoría de casos de 4 días. La relación de los casos con respecto a sexo fue más prevalente en mujeres con una relación de 8:1.

FIGURA 6: COLANGIOGRAFÍA POSTOPERATORIA A TRAVÉS DE TUBO EN T



CONSENTIMIENTO INFORMADO PARA PUBLICACIÓN DE LOS CASOS

Los pacientes aceptaron en forma escrita con un consentimiento informado personalizado para usar datos de su respectiva historia clínica en el presente trabajo.

ABREVIATURAS

RIQ: rango inter-cuartil. PTE: Paciente. TTO: Tratamiento. CPC: Cierre primario del colédoco. TT: Tubo en T. COMP: Complicaciones. TO: Tiempo operatorio. EH: Estadía Hospitalaria.

CONTRIBUCIONES DE LOS AUTORES

JCO y JR realizaron las cirugías. JSC realizó las ecografías. MJ recolectó la información, revisión bibliográfica y escribió el artículo. JCO realizó el análisis crítico del artículo. Todos los autores leyeron y aprobaron la versión final del manuscrito.

CONFLICTO DE INTERESES:

Los autores no reportan ningún conflicto de intereses.

COMO CITAR ESTE ARTÍCULO:

Ortiz J, Sanclemente J, Reinoso J, Jiménez M. Resolución Laparoscópica de la Obstrucción de la vía biliar por Áscaris Lumbricoides. Rev Med HJCA 2014; 6(1): 68-71. doi:10.14410/2014.6.1.014.

REFERENCIAS BIBLIOGRÁFICAS

1. Scott M. Ascariis lumbricoides: Una revisión de su epidemiología y su relación con otras infecciones. Ann Nestlé. 2008;66:7-22.
2. Jacobsen KH, Ribeiro PS, Quist BK, Rydbeck BV. Prevalence of intestinal parasites in young Quichua children in the highlands of rural Ecuador. J Health Pop Nutr. 2007;25(4):399-405.
3. Andrade C, Alava T, De Palacio IA, Del Poggio P, Jamolletti C, Gulletta M et al. Prevalence and intensity of soil-transmitted helminthiasis in the city of Portoviejo (Ecuador). Mem. Inst. Oswaldo Cruz 2001; 96(8): 1075-1079.
4. Serrano J. Ascariasis de las vías biliares, abordaje laparoscópico. Revisión bibliográfica. Revista Mexicana de Cirugía Endoscópica 2003; 4 (4):204-207.
5. Quiñhe Edy, San Sebastián Miguel, Hurtig Anna Karin, Llamas Ana. Prevalencia de anemia en escolares de la zona amazónica de Ecuador. Rev Panam Salud Publica 2003; 13(6): 355-361.
6. Tamayo L, Carvallo F, Pozo E. Enclavamiento de Ascariis Lumbricoides en vía biliar: presentación de un caso. Rev. Cuadernos. 2007; 52 (1): 78-81.
7. De la Fuente M, Molotla C, Rocha E. Ascariasis biliar: Informe de un caso y revisión en la literatura. Cirugía y Cirujanos. Academia Mexicana de Cirugía 2006; 74(3): 195-198.
8. Chalkoo M, Masoodi I, Hussain S, et al. Laparoscopic exploration of the common bile duct and removal of dead worm in a patient of cholangitis after endoscopic retrograde cholangiopancreatography failure. Journal of minimal access surgery 2009; 5(3): 82-84.
9. Wongsansook A, Sukeepaisarnjaroen W, Sawanyawisuth K. Biliary Ascariasis After Worm Removal from the Duodenum and Single-Dose Albendazole Treatment. American Journal of Tropical Medicine and Hygiene. 2010 July; 83(1): 7-8.
10. Sivakumar K, Varkey S, George M, et al. Biliary ascariasis. Case report. Journal of Indian Association of Pediatric Surgeons. 2007. 12 (2) : 85-88.
11. Wu S. Sonographic findings of ascariis lumbricoides in the gastrointestinal and biliary tracts. Ultrasound Q. 2009; 25(4):207-9.
12. Hesse A, Nouri A, Hassan H, Hashish A. Parasitic infestations requiring surgical interventions. Semin Pediatr Surg 2012; 21(2):142-50.
13. Astudillo J, Sporn E, Serrano B, et al. Ascariasis in the hepatobiliary system. Journal of the American College of Surgeons 2008; 207(4):527-532.
14. Shetty B, Kumar P, Sharma P. Ascariasis CHolecystitis: An unusual cause. Journal of minimal access surgery. 2008 Dec. 4 (4): 108-109
15. Wivianitkit H. Laparoscopic removal of worm in biliary canal. Journal of minimal access surgery 2010. 6(1): 24-25.
16. Khandelwal N, Shaw J, Jain MK. Biliary parasites: diagnostic and therapeutic strategies. Curr Treat Options Gastroenterol 2008; 11(2):85-95.
17. Rana SS, Bhasin DK, Nanda M, Singh K. Parasitic infestations of the biliary tract. Curr Gastroenterol Rep. 2007; 9(2):156-64.
18. Hesse AA, Nouri A, Hassan HS, Hashish AA. Parasitic infestations requiring surgical interventions. Semin Pediatr Surg. 2012; 21(2):142-50.
19. Picot S. Digestive parasitosis: giardiasis taeniasis, ascariasis, enterobiasis, amoebiasis, hidatidosis. Rev Prat. 2013; 63(2):253-8.
20. Lim JH, Mairiang E, Ahn GH. Biliary parasitic diseases including clonorchiasis, opisthorchiasis and fascioliasis. Abdom Imaging. 2008; 33(2):157-65.